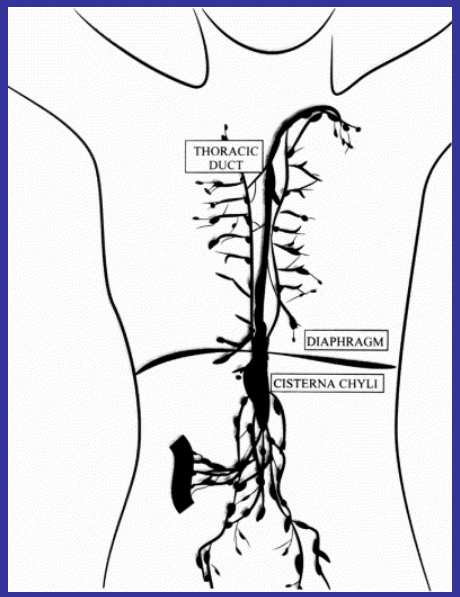

Postoperativ chylös ascites

Fistellokalisering med lymfoscintigrafi och SPECT/CT

Orsolya Örömy

Gävle Sjukhus

VÅRMÖTE ....KALMAR 2013
NUKLEARMEDICINSKT VÅRMÖTE OCH UTBILDNINGSDAG 15-17 MAJ

Fall: Kvinna född 1960

- Njuroperation med titthålskirurgi vänster, klarcellig njurtumör december 2011
- Väsentligen bra postoperativt förlopp t o m mars 2012
- Presentation med ascites som visar sig vara chyloascites: lymfatisk fettrik vätska i bukhålan med ursprung från tarmar

Fall: Kvinna född 1960

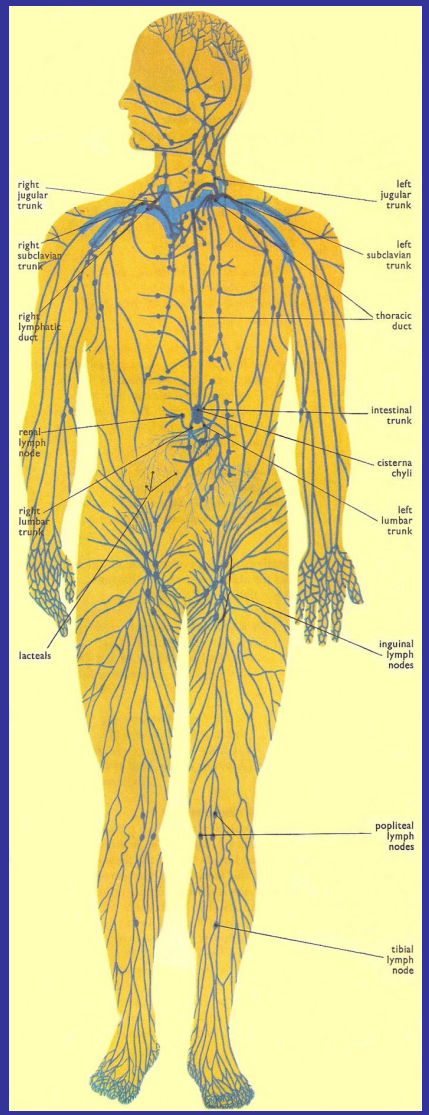

Misstänkt
operationsrelaterad skada
på ett lymfkärl

Fall. Kvinna född 1960

Inneliggande 3 månader med konservativ terapi inklusive somatostatin

Trots detta 0,5-1 liter chylös ascites / dygn. Försämrat allmänt tillstånd

Remiss til nuklearmedicin för påvisa lymfläckage och ev lokalisering av fistel

Bakgrund

- Lymfoscintigrafi är en väletablerad metod som numera använts ”dagligen” som hjälp i identifiering av portvaktkörtel i tumörer mest bröstcancer eller melanom
  - Radiokolloid injicierad i lämpliga lokalisationer fastnar i första (portvakt) lymfkörtel och kan identifieras vid operation med en liten gammadetektor

Bakgrund

- Kolloid som används är Nanocoll har en partikelstorlek kring 30-40 nm.

- De större partiklar fagocyteras i närmaste lymfkörtlar, en del i de sekundära, de minsta åker vidare med lymfatisk dränage.

Metod

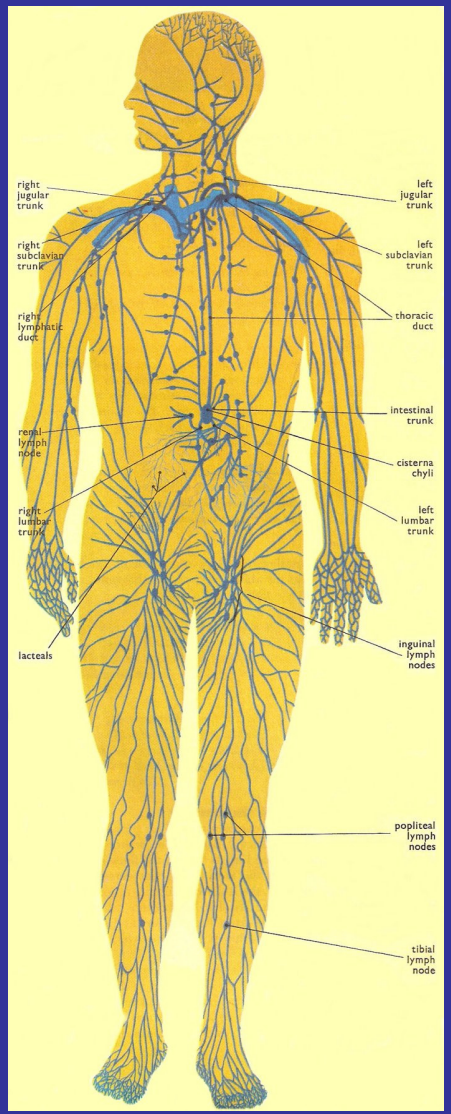

- 2 Intrakutana injektioner, i fotryggen bilateralt
- Dynamisk, statisk bildinsamling
- SPECT/CT

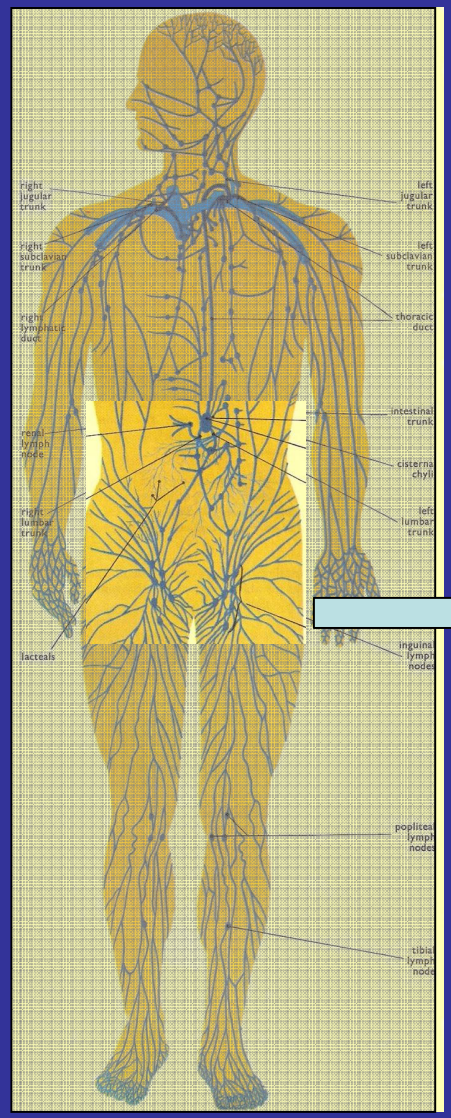

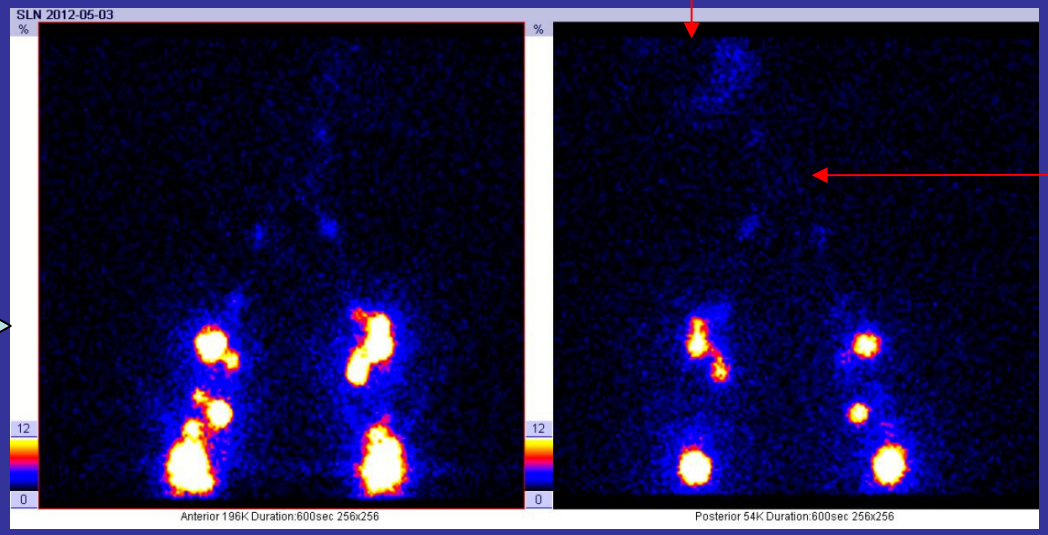

mjälte

Bifurkation

ant

post

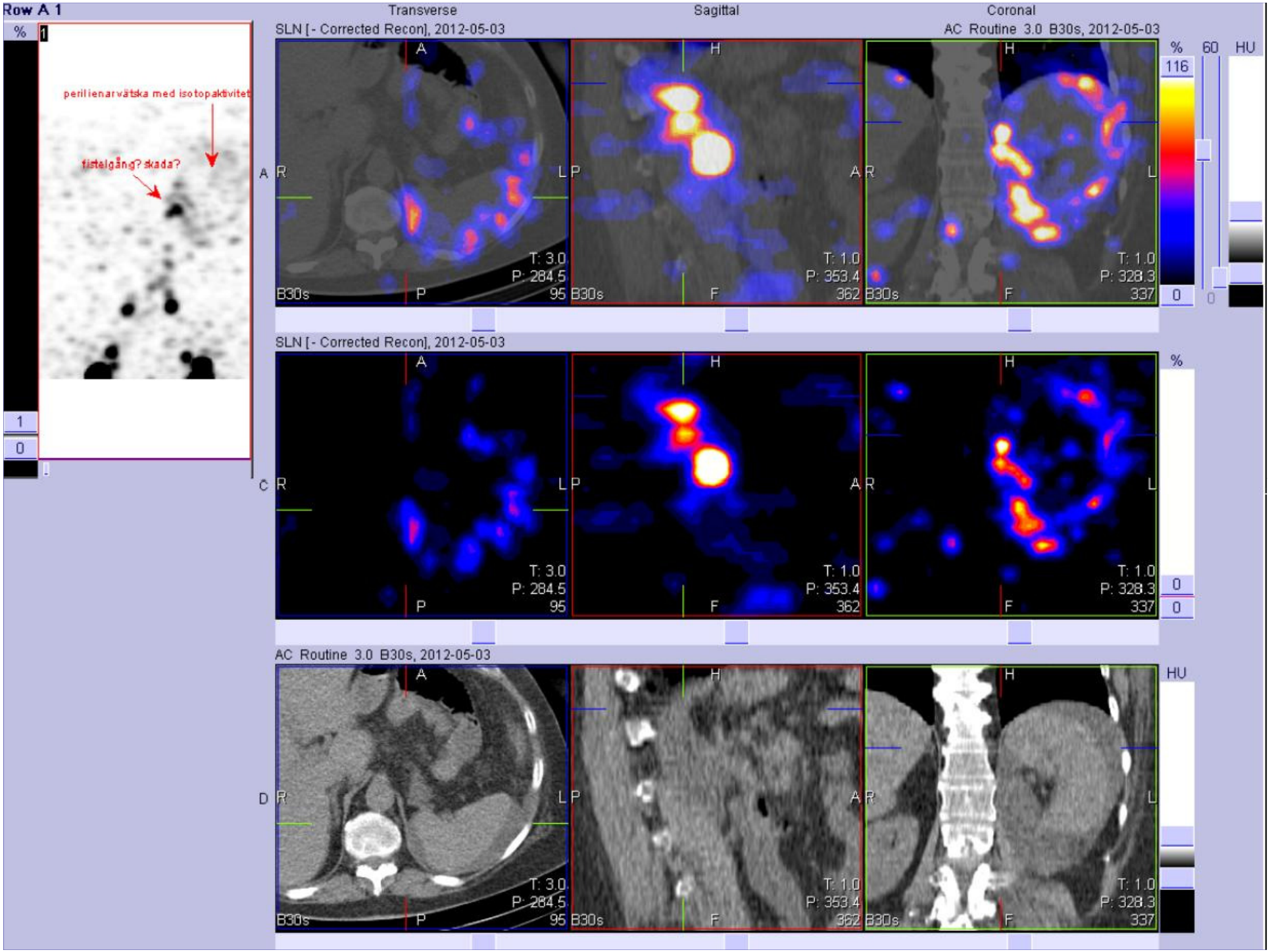
Row A 1
perilienarvätska med isotopaktivitet
fistelgång? skada?
Transverse
Sagittal
Coronal
SLN [- Corrected Recon], 2012-05-03
AC Routine 3.0 B30s, 2012-05-03
SLN [- Corrected Recon], 2012-05-03
AC Routine 3.0 B30s, 2012-05-03
T: 3.0
P: 284.5
95
T: 1.0
P: 353.4
362
T: 1.0
P: 328.3
337
B30s
116
60
HU

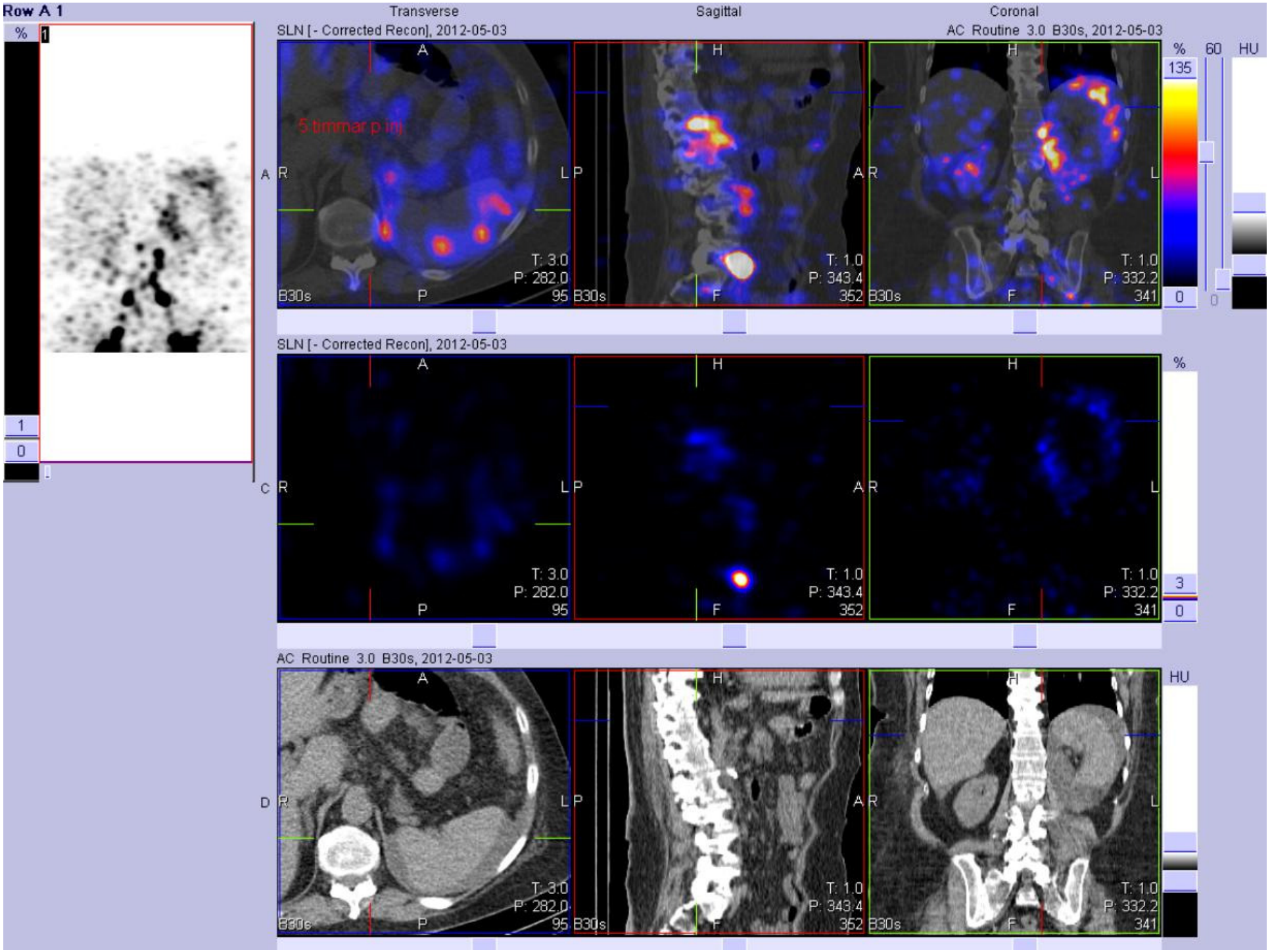
Row A 1
Transverse
Sagittal
Coronal
SLN [- Corrected Recon], 2012-05-03
AC Routine 3.0 B30s, 2012-05-03
5 timmar p inj
T: 3.0
P: 282.0
95
T: 1.0
P: 343.4
352
T: 1.0
P: 332.2
341
B30s
135
60
HU
0
3

- Öppen modifierad retroperitoneal lymfkörtelutrymning

- Utmärk postoperativ resultat. Patienten är hemma för återhämtning 1 månad efter denna operation

Sammanfattning

- Postoperativ chylös ascites kan vara ett svårbehandlat tillstånd.
- Lymfoscintigrafi i kombination med SPECT/CT är en non-invasiv, tekniskt enkel men informativ undersökning
- Proceduren bör individualiseras och följas noggrant under bildinsamlingar för bäst resultat